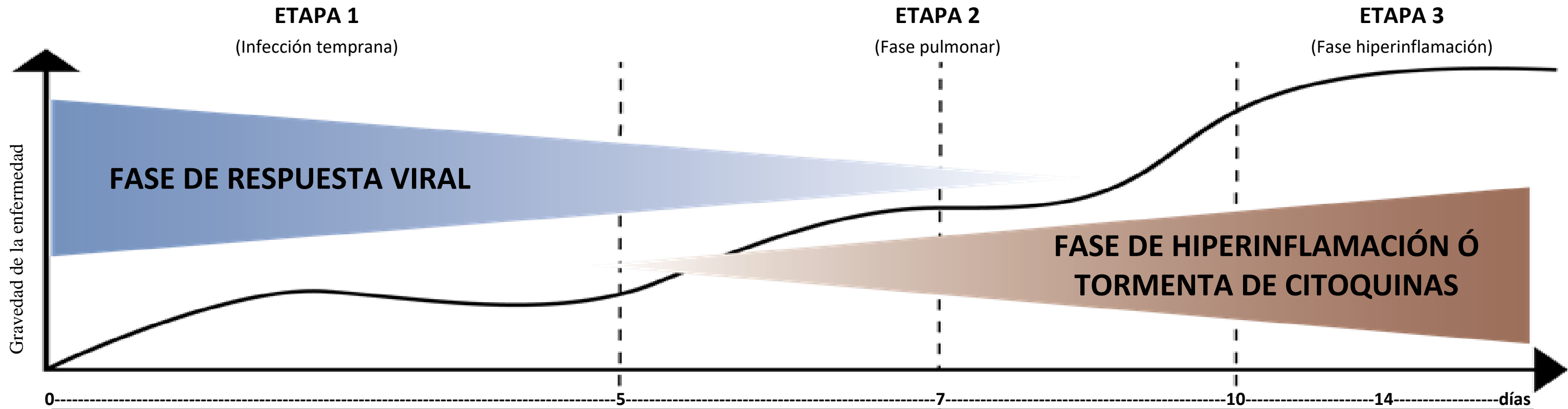


Manejo terapéutico del COVID-19 en Honduras según etapas de la enfermedad



Elaborado por:
 Secretaría de Salud de Honduras
 Consenso de Médicos Especialistas Hondureños
 Dr. Valerio Pascua, Dr. Oscar Díaz /Intensivistas Hospital Leonardo Martínez
 Dr. Ángel Díaz, Dr. Dany Ramos DSPNA/DGRISS/SESAL

Fase de respuesta viral			II A	II B	Fase de Hiperinflamación o tormenta de citoquinas
Pacientes y contactos asintomáticos (Manejo ambulatorio en el hogar)	Paciente sin signos de alarma ni factores de riesgo, laboratorialmente normal con síntomas leves	Paciente con factores de riesgo, sin signos de alarma y laboratorialmente normal con síntomas leves	Paciente con ó sin factores de riesgo con signos de enfermedad respiratoria y parámetros inflamatorios alterados	Paciente con o sin factores de riesgo, signos de alarma y parámetros inflamatorios alterados	Paciente con SDRA y parámetros laboratoriales alterados
Parámetros de laboratorio: En estos pacientes no es necesario la realización de exámenes complementarios	Parámetros de laboratorio: 1. Oximetría de Pulso: mayor de 94% 2. Hemograma seriado: normal, linfopenia con o sin neutrofilia 3. Proteína C Reactiva: Negativa 4. RX: Normal	Parámetros de laboratorio: 1. Oximetría de Pulso: mayor de 94% 2. Hemograma seriado: normal, linfopenia con o sin neutrofilia 3. Proteína C Reactiva: Normal 4. RX PA de tórax: Normal	Signos de alarma: disnea, taquipnea Parámetros de laboratorio: 1. Oximetría de Pulso: mayor de 94% 2. Hemograma: linfopenia más pronunciada, neutrofilia ó ambas 3. Elevación de encimas hepaticas. 4. Proteína C Reactiva: Positiva 5. RX: opacidades irregulares de vidrio esmerilado	Signos de alarma: disnea, taquipnea Parámetros de laboratorio: Con una de las siguientes 1. Oximetría de Pulso: menor de 94% 2. Hemograma seriado linfopenia más pronunciada, neutrofilia ó ambas 3. Proteína C Reactiva: Positiva 4. RX: opacidades irregulares de vidrio esmerilado 5. TAC de Torax: opacidades en vidrio esmerilado	Parámetros de laboratorio: Con una de las siguientes 1. Oximetría de Pulso: menor de 80% 2. Proteína C Reactiva: Positiva 4. RX: opacidades irregulares de vidrio esmerilado 5. TAC de Tórax: opacidades en vidrio esmerilado, consolidados, otros. 6. Dímero D: elevado 7. Ferritina y procalcitonina: elevada 8. Enzimas hepáticas: elevadas
Manejo: Autoaislamiento en el Hogar con lavado frecuente y adecuado de manos + Gárgaras con agua con sal ó Microdacyn® + Hidroxicloroquina + Ivermectina + Zinc	Manejo: Autoaislamiento en el Hogar con lavado frecuente y adecuado de manos + Gárgaras con agua con sal ó Microdacyn® + Acetaminofén en caso de fiebre + Hidroxicloroquina + Ivermectina + Azitromicina + Zinc	Manejo: Autoaislamiento en el Hogar con vigilancia médica, si no se puede realizar revisiones medicas diarias se debe referir al Hospital + Gárgaras con agua con sal ó microdacyn + Acetaminofén en caso de fiebre + Hidroxicloroquina + Ivermectina + Azitromicina + Zinc	Manejo: Autoaislamiento en el Hogar con vigilancia médica, si no se puede realizar revisiones medicas diarias se debe referir al Hospital Acetaminofén en caso de fiebre + Hidroxicloroquina + Ivermectina + Azitromicina + Zinc + Colchicina + Prednisona + Apixabam ó Rivaroxabam + Pronación voluntaria	Manejo hospitalario: Referir al hospital e iniciar o continuar terapia con: Acetaminofén en caso de fiebre + Hidroxicloroquina + Ivermectina + Azitromicina + Zinc + Colchicina + Corticoesteroides + Anticoagulación SC ó Apixabam ó Rivaroxabam + Pronación voluntaria + Oxigenoterapia	Manejo hospitalario: Hidroxicloroquina + Ivermectina + Azitromicina + Corticoesteroides + Anticoagulación SC ó Apixabam ó Rivaroxabam + Tocilizumab + Antibioticoterapia + Pronación voluntaria + Soporte ventilatorio (oxigeno alto flujo, ventilación no invasiva). Evitar en la medida de lo posible la intubación.

Actualizado el 8 de mayo de 2020

Nota: Los exámenes complementarios pueden identificar la evolución de los pacientes a formas mas severas de la enfermedad.